

BASES CONCURSO CASOS CLÍNICOS

- Los casos clínicos deben ir orientados hacia el enfoque clínico de un caso real cuyo diagnóstico diferencial incluye una o varias enfermedades infecciosas (no necesariamente el diagnóstico final debe ser una enfermedad infecciosa). Se espera que sean casos inéditos, provechosos desde el punto de vista clínico, epidemiológico, didáctico y científico.
- Todos los casos deben contener al menos una imagen que sea original del paciente. En caso de ser una fotografía se debe contar con la autorización por escrito del paciente (debe anexarse al caso enviado). En el caso de una placa de histopatología o microbiología se debe anotar la coloración realizada y el aumento. Los estudios radiológicos deben tener la mejor resolución posible. Por favor identifique las imágenes como Figura 1, Figura 2, etc. Recuerde retirar la identificación del paciente para proteger la confidencialidad. No utilice siglas o utilice las convenciones más representativas, por favor adicione las unidades cuando adjunte el reporte de los laboratorios.
- Todos los casos deben ser enviados a congreso@[acin.org](mailto:congreso@acin.org) antes del 5 de junio de 2017 en el formato indicado abajo.
- El jurado calificador seleccionará los mejores casos teniendo en cuenta originalidad, relevancia clínica, calidad de la descripción, discusión del caso (diagnósticos diferenciales) y ajuste a las normas de presentación.
- Los casos seleccionados se publicarán el 15 de julio en la página web del XIII Congreso Colombiano de Enfermedades Infecciosas en www.acin.org. Estos casos serán expuestos en formato digital en el marco del XII Congreso Colombiano de Enfermedades Infecciosas en el Centro de Convenciones Blue Gardens en la ciudad de Barranquilla. Para su difusión y discusión entre los asistentes (se omitirán los diagnósticos finales).
- En el Congreso se realizará una sesión especial destinada a la discusión de los casos clínicos. Los tres mejores serán seleccionados para presentación en dicha sesión el día sábado 12 de agosto y recibirán un premio especial durante la clausura del congreso.




CONGRESO COLOMBIANO DE ENFERMEDADES INFECCIOSAS

Avanzando al ritmo de los nuevos retos

9 al 12
de agosto de 2017
Centro de Convenciones
Blue Gardens - Barranquilla

BARRANQUILLA



- Los autores principales cuyos casos hayan sido seleccionados recibirán por parte de ACIN la inscripción gratuita al **XII Congreso Colombiano de Enfermedades Infecciosas**.

ESTRUCTURA DE LA REMISIÓN DE LOS CASOS

- Deben ser remitidos en formato de presentación PowerPoint 2007
- Número de diapositivas: **Máximo 10 diapositivas**
- Fondo **Blanco**
- Tipo de letra para títulos: **Arial (Tamaño 44)**
- Tipo de letra para cuerpo del texto: **Arial (Tamaño 32)**
- Color de fuente: **Negro**

- Portada: Diapositiva 1
 - Autor principal
 - Títulos del autor
 - Institución
 - Ciudad
 - Email
 - Teléfono
 - Otros autores (Máximo 4)

CASO CLINICO

Dr. Carlos Hernando Gómez Q
Medico Internista - Infectólogo

Institución: Universidad Nacional De Colombia

Ciudad: Bogotá

Email: xxxxxx@xxxx.com.co

Teléfono de contacto: xxxxxxxxx

Otros autores (Máximo 4):
- Dra. Sandra Valderrama
- Dra. Patricia Reyes
- Dr. Jorge Cortes
- Dr. Carlos Alvarez

- Contenido: Diapositiva 2
 - Datos demográficos
 - Motivo de consulta
 - Enfermedad actual (breve)

Historia clínica


- Paciente de sexo masculino 31 años con diagnóstico de VIH/ sida C3 2005
- Origen / Procedencia : Bogotá
- Cuadro clínico de aproximadamente 4 días de evolución, caracterizado por hipoestesia en miembro superior derecho, asociado a cefalea global y Fiebre intermitente hasta 38,5° C.



CONGRESO COLOMBIANO DE ENFERMEDADES INFECCIOSAS

Avanzando al ritmo de los nuevos retos

9 al 12
de agosto de 2017
Centro de Convenciones
Blue Gardens - Barranquilla



BARRANQUILLA

- Contenido: Diapositiva 3 - 4
 - Antecedentes relevantes

- Contenido: Diapositiva 5

- Examen físico
 - Datos positivos

Antecedentes

- Criptococosis meníngea 2005 recibió tratamiento con ANFO B por 2 semanas y terapia de consolidación por 12 semanas con fluconazol. Recibe tratamiento profiláctico actualmente.
- Hospitalización 2 meses antes por síndrome convulsivo de aparición tardía con RMN que demostró área de cerebritis en región parieto temporal derecho recibió nuevo esquema de tratamiento para criptococosis en SNC.

Examen Físico

- FC: 78; FR: 18; Sat O2 94% TA: 110/62
- Neurológico: esfera mental conservada. Pares craneales normales.
- No se aprecia déficit motor ni sensitivo. sensación de disestesias mano derecha actitud en garra.
- Otros hallazgos al examen físico negativos

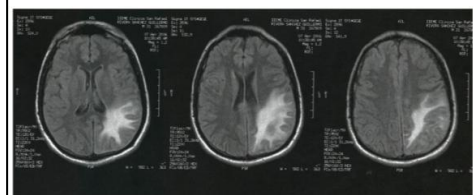
- Contenido: Diapositiva 6 -7-8

- Estudios relevantes
 - Paraclínicos
 - Imagenológicos

Paraclínicos

- RMN cerebral simple documenta múltiples lesiones corticosubcorticales en región temporal izquierda.
- WBC: 4500, Nos: 2900, Hb: 12.6, Hto: 41%, Plaquetas: 107000, Creatinina: 1mg/dl BUN: 23mg/dl Na: 139mmol/L K: 3.5mEq/L Cl: 107mEq/L, glicemia 82mg/dl
- Hemocultivos (-)
- LCR leucocitos 10 x campo, diferencial con linfocitosis 70%, tinciones(-), glucosa y proteínas normales VDRL NR
- Látex para criptococo en suero 1:64
- Chaga test (-)
- PPD (-) 0 mm³
- Rx. de tórax normal

RMN Cerebral






CONGRESO COLOMBIANO DE ENFERMEDADES INFECCIOSAS

Avanzando al ritmo de los nuevos retos

9 al 12
de agosto de 2017
Centro de Convenciones
Blue Gardens - Barranquilla

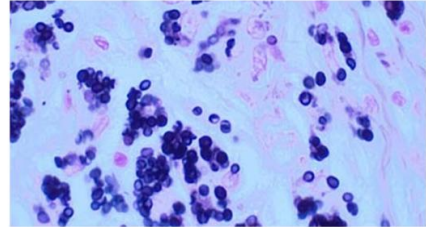


BARRANQUILLA

- Histopatológicos
- Microbiológicos
- Biología Molecular
- Medicina Nuclear

- Contenido: Diapositiva 9
 - Diagnósticos diferenciales
 - Para favorecer la discusión y el interés académico del caso.
 - Plantee los diagnósticos diferenciales más importantes

Figura 1. Biopsia estereotáxica cerebral



Tinción de gomori

Diagnósticos diferenciales

- 1. Leucoencefalopatía multifocal progresiva
- 2. Enfermedad de Chagas en sistema nervioso central
- 3. Tuberculoma
- 4. Criptococoma
- 5. Histoplasmosis

- Contenido: Diapositiva 10
 - Confirmación diagnóstica
 - Idealmente con el patrón de oro

Diagnostico final


- Histoplasmosis invasiva subaguda con compromiso de SNC
- Tinción de gomori: Biopsia cerebral compatible con levaduras pequeñas de 4um de diámetro, aspecto ovalado, algunas intracelulares.



CONGRESO COLOMBIANO DE ENFERMEDADES INFECCIOSAS

Avanzando al ritmo de los nuevos retos

9 al 12
de agosto de 2017
Centro de Convenciones
Blue Gardens - Barranquilla



BARRANQUILLA



Los participantes del congreso tendrán la oportunidad de revisar los casos y diligenciar un cuestionario para anotar sus posibles respuestas.

El ganador del concurso recibirá un premio que otorgará la ACIN y que será divulgado posteriormente.

Gracias por enviar su caso.

Coordinador: Doctora Sandra Liliana Valderrama

Comentarios e inquietudes: congreso@acin.org