

Cuando el neumococo no afecta el pulmón: Reporte de caso de una mastitis necrotizante por *Streptococcus pneumoniae*

Jorge Andrés Hurtado-Mayor^{1,*}, María Camila Lozano-Quintero², Ana María Aristizábal-Gil³,
Juliana Vélez-Tamayo⁴, Paula Andrea Ramírez-Hortua⁵

Resumen

La mastitis necrotizante es una complicación poco común en mujeres lactantes, con potencial de causar daño severo. *Streptococcus pneumoniae*, habitualmente asociado a infecciones respiratorias y meningitis, rara vez se identifica en infecciones mamarias. Se describe el caso de una mujer de 28 años, inmunocompetente, que desarrolló una mastitis de evolución rápida hacia fascitis necrotizante con compromiso extenso, inestabilidad hemodinámica y requerimiento de múltiples intervenciones quirúrgicas, tratamiento antibiótico de amplio espectro y reconstrucción mamaria. El cultivo confirmó *Streptococcus pneumoniae* como agente etiológico. Se realizó una revisión sistemática en nueve bases de datos, que permitió identificar 10 casos previos en mujeres lactantes sanas, todos con evolución más favorable y sin necesidad de cirugía mayor. Este caso constituye el primero documentado en América Latina con este nivel de afectación. Ante presentaciones mamarias inusuales y evolución acelerada, es importante considerar microorganismos menos frecuentes y actuar con rapidez para evitar complicaciones graves.

Palabras clave: Mastitis; *Streptococcus pneumoniae*; Fascitis Necrotizante.

When Pneumococcus does not affect the lungs: Case report of necrotizing mastitis caused by *Streptococcus pneumoniae*

Abstract

Necrotizing mastitis is a rare but severe complication in lactating women. *Streptococcus pneumoniae*, typically associated with respiratory infections and meningitis, is an uncommon pathogen associated with breast infections. We report the case of a 28-year-old immunocompetent woman who developed rapidly progressive mastitis with necrotizing fasciitis, extensive tissue involvement, hemodynamic instability, and the need for multiple surgical interventions, broad-spectrum antibiotics, and breast reconstruction. Cultures confirmed *Streptococcus pneumoniae* as the etiological agent. A systematic review of nine databases identified ten previously reported cases in healthy lactating women, all of which had more favorable courses and did not require major surgery. To our knowledge, this is the first documented case in Latin America with this level of severity. In atypical breast presentations with rapid clinical deterioration, uncommon pathogens should be considered early, and prompt intervention is essential to prevent serious complications.

Keywords: Mastitis; *Streptococcus pneumoniae*; Fasciitis; Necrotizing.

Introducción

El Streptococcus pneumoniae es un coco grampositivo encapsulado, parte de la microbiota nasofaríngea de portadores sanos, especialmente en niños. Se transmite por vía respiratoria y es una de las principales causas de neumonía adquirida en la comunidad, además de ser agente etiológico frecuente de sinusitis, otitis media, meningitis y bacteriemia¹. Su afectación extrapulmonar es poco común, siendo excepcional su participación en infecciones de piel y tejidos blandos².

En condiciones normales, la colonización por *Streptococcus pneumoniae* no conlleva enfermedad. Sin embargo, bajo ciertos factores predisponentes del huésped o del entorno, puede desencadenar infecciones invasivas. Los grupos poblacionales con mayor riesgo de desarrollar estas infecciones incluyen niños menores de cinco años, adultos mayores de 65 años y personas inmunocomprometidas¹. En Colombia, *Streptococcus pneumoniae* se ha identificado como una de las principales causas de neumonía bacteriana, con tasas de colonización en población infantil superiores al 50 % y alta carga de enfermedad en menores de cinco años³.

1 Programa de Optimización de Antibióticos (PROA). ESE Hospital Departamental San Antonio, Roldanillo, Colombia. <https://orcid.org/0000-0003-2433-3937>

2 Departamento de Medicina Interna. ESE Hospital Departamental San Antonio, Roldanillo, Colombia. <https://orcid.org/0009-0006-7649-917X>

3 Departamento de Medicina Interna. ESE Hospital Departamental San Antonio, Roldanillo, Colombia. <https://orcid.org/0009-0000-6879-751X>

4 Universidad de Caldas, Facultad de Ciencias para la Salud. Manizales, Colombia. <https://orcid.org/0009-0002-6046-4619>

5 Institución Universitaria Visión de las Américas, Facultad de Medicina. Pereira, Colombia. <https://orcid.org/0009-0007-5939-7910>

* Autor para correspondencia:
Correo electrónico: Jorge.hurtado56559@ucaldas.edu.co

Recibido: 07/05/2025; Aceptado: 25/07/2025

Cómo citar este artículo: J.A. Hurtado-Mayor, et al. Cuando el neumococo no afecta el pulmón: Reporte de caso de una mastitis necrotizante por *Streptococcus pneumoniae*. Infectio 2025; 29(4): 252-257

Por otra parte, la mastitis es una inflamación del tejido mamario común en mujeres lactantes, con una prevalencia estimada mayor al 20% en el posparto⁴. Generalmente es causada por *Staphylococcus aureus* y tiene un curso clínico limitado con tratamiento antibiótico y soporte local⁵. No obstante, también se han identificado otros agentes como estafilococos coagulasa negativos, estreptococos beta hemolíticos y *Escherichia coli*⁶. En casos poco frecuentes, la mastitis puede evolucionar hacia formas más graves como la mastitis necrotizante⁷. Esta última representa una forma severa e inusual de mastitis, cuyo abordaje es complejo y requiere intervenciones oportunas. A diferencia de la mastitis puerperal típica, su tratamiento no se limita al manejo antibiótico. En estos casos, el manejo es principalmente quirúrgico e incluye drenaje de abscesos, desbridamiento del tejido comprometido y, en ocasiones, uso de terapia con presión negativa⁸⁻¹⁰.

La mastitis necrotizante, aunque infrecuente, constituye una urgencia médica que puede llevar a complicaciones graves como pérdida de la mama, falla multiorgánica e incluso muerte. En mujeres lactantes, se han descrito como factores predisponentes la diabetes mellitus, obesidad, enfermedades autoinmunes, discrasias sanguíneas, enfermedad renal crónica y grietas dérmicas⁷. Sin embargo, también puede presentarse en mujeres sanas y sin comorbilidades, como en el caso aquí reportado. Además, la identificación de *Streptococcus pneumoniae* como agente causal en este contexto poco habitual lleva a considerar si podrían estar surgiendo cepas más agresivas o con mayor capacidad de invasión. Casos como este invitan a formular nuevas preguntas clínicas y epidemiológicas que amplíen la comprensión de estas manifestaciones poco frecuentes.

En este estudio se presenta el caso de una mujer lactante inmunocompetente con mastitis necrotizante, cuyo cuadro clínico inicial fue interpretado como una mastitis puerperal habitual. Posteriormente, el cultivo microbiológico confirmó la presencia de *Streptococcus pneumoniae* como agente etiológico, un hallazgo poco frecuente tanto en cuadros de mastitis como en infecciones necrotizantes del tejido mamario. La documentación de este caso aporta información útil sobre una presentación clínica inusual de esta bacteria, y permite considerar su posible participación en mastitis graves, incluso en ausencia de condiciones predisponentes conocidas. El propósito de este informe es describir el caso clínico y revisar la literatura existente en torno a esta forma de presentación, haciendo énfasis en el diagnóstico, el tratamiento y la evolución clínica.

Descripción del caso

Paciente femenina de 28 años, G4P3A1, quien había tenido un parto vaginal sin complicaciones el 19 de febrero de 2024 y se encontraba en periodo de lactancia al momento del ingreso. No presentaba antecedentes patológicos relevantes, excepto síndrome de intestino irritable y un legrado previo.

Consultó inicialmente el 24 de agosto de 2024 al hospital local de Roldanillo (Valle del Cauca) por un cuadro de 24 horas de evolución, caracterizado por fiebre, astenia, mastalgia y signos inflamatorios en la mama derecha. Al ingreso se presentaba taquicardia, hipotensión (PA: 88/60 mmHg) y rápida progresión de los signos inflamatorios, con aparición de equimosis en los cuadrantes externos de la mama.

Fue valorada por ginecología, quien diagnosticó mastitis puerperal no abscedada. En la primera hora desde su ingreso, se inició antibioticoterapia empírica con clindamicina y gentamicina, además de manejo de soporte. Aproximadamente tres horas después, presentó mayor deterioro clínico y empeoramiento de la lesión mamaria, con aparición de flictenas y equimosis extensa (figura 1A). Hacia la quinta hora desde su llegada, se solicitó valoración por cirugía general y medicina interna, quienes sospecharon celulitis necrotizante y decidieron remitir como urgencia vital. Fue aceptada esa misma noche en una unidad de alta complejidad en Cali (Valle del Cauca).

Fue admitida el 25 de agosto en dicho centro, afebril pero con dolor intenso en la mama derecha, eritema, edema, equimosis extensa, endurecimiento del tejido y áreas de piel desvitalizada que se extendían hacia la axila y la pared torácica lateral. Se escaló el tratamiento antibiótico a cefepime 2 g IV cada 8 horas y se añadió vancomicina 1 g IV cada 8 horas. El 26 de agosto se llevó a cabo la primera intervención quirúrgica por parte de los servicios de mastología y cirugía de trauma, encontrando necrosis extensa de piel, tejido celular subcutáneo y fascia torácica superficial, con compromiso del músculo serrato anterior y exposición de la reja costal, sin afectación del músculo dorsal ancho. Se realizó desbridamiento radical, toma de muestras para cultivo e instalación de sistema de presión negativa (VAC) (figura 1B). En el postoperatorio inmediato presentó hipotensión sostenida, requirió soporte vasoadyutor y fue ingresada a la Unidad de Cuidados Intensivos (UCI), donde recibió transfusión de hemoderivados.

Durante esta fase de hospitalización, se descartaron causas secundarias de inmunosupresión mediante múltiples estudios. Se realizaron pruebas de VIH con resultado negativo, así como serologías para hepatitis B y C. El hemograma no evidenció leucopenia ni neutropenia, y los niveles de albúmina, glucemia en ayunas y perfil tiroideo estuvieron dentro de parámetros normales. También se solicitaron pruebas inmunoreumatológicas (ANA, C3 y C4), sin hallazgos patológicos. No se documentaron antecedentes de uso de inmunosupresores, enfermedades autoinmunes ni trastornos hematológicos. Con base en estos resultados, se confirmó que se trataba de una paciente inmunocompetente sin comorbilidades que comprometieran su respuesta inmune.

El cultivo intraoperatorio reportó aislamiento de *Streptococcus pneumoniae* el 28 de agosto. En respuesta, el equipo de infectología ajustó el esquema antibiótico a ceftriaxona 2 g IV cada 24 horas, programada por 21 días. La paciente fue

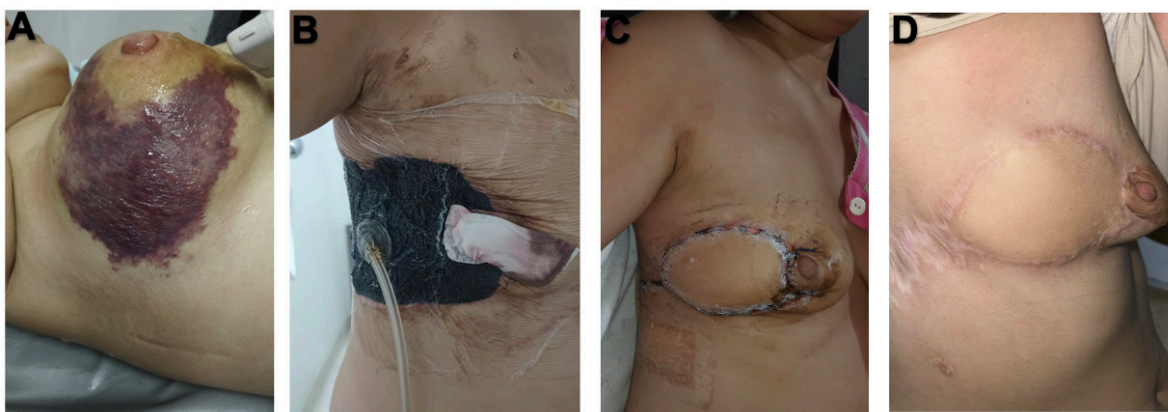


Figura 1. Evolución clínica de la mastitis necrotizante por *Streptococcus pneumoniae* en paciente en periodo de lactancia. A) Necrosis cutánea extensa en mama derecha con equimosis, edema y flictenas en etapa inicial. B) Posoperatorio inmediato con instalación de sistema de presión negativa (VAC) tras desbridamiento radical. C) Cierre definitivo con reconstrucción mamaria mediante colgajo muscular. D) Seguimiento ambulatorio con cicatrización estable, sin signos de infección ni retracción significativa. Fuente: Fotografías propias tomadas con autorización de la paciente.

llevada a nuevos lavados quirúrgicos el 29 de agosto, 2 de septiembre y 8 de septiembre, durante los cuales se evidenció progresión de la fascitis necrosante, con compromiso de piel, tejido celular subcutáneo y fascia muscular, pérdida completa de la areola y colapso de los tejidos en los cuadrantes externos de la mama. La lesión alcanzó un área aproximada de 15 × 20 cm, extendiéndose hacia la región lateral de la mama derecha y la pared torácica (figura 1C). Ante estos hallazgos, se añadió de forma transitoria ceftarolina 600 mg IV cada 8 horas y se reinició vancomicina. Con la mejoría clínica, ambos antibióticos fueron suspendidos, y el esquema se completó con ceftriaxona hasta el 13 de septiembre.

Durante su hospitalización recibió manejo multidisciplinario enfocado en el control de la infección, soporte sistémico y recuperación funcional. El equipo de cirugía plástica y reconstructiva realizó el cierre definitivo mediante un colgajo muscular de dorsal ancho, sin complicaciones. El dolor refractario fue manejado mediante estrategias combinadas, y se proporcionó apoyo emocional debido a la carga psicológica asociada al aislamiento materno.

Durante su estancia presentó anemia grado II (Hb mínima: 8.3 g/dL), hipoglicemia leve, hipercloremia transitoria y episodios de vómito y ansiedad. La evolución fue lenta pero favorable, con aparición progresiva de tejido de granulación. Luego de la reconstrucción, el retiro de VAC y drenajes, fue dada de alta en buen estado general tras 38 días de hospitalización (figura 1D), y actualmente se encuentra en seguimiento ambulatorio, con adecuada evolución clínica y sin signos de reinfección.

Discusión

La mastitis necrotizante es una forma infrecuente pero potencialmente letal de fascitis necrotizante, caracterizada por ser un proceso rápidamente progresivo de los tejidos blandos con extensa necrosis tisular y compromiso sistémico¹¹.

A diferencia de la mastitis puerperal clásica, este tipo de presentación requiere intervenciones quirúrgicas, procedimientos complejos y uso de antibióticos de amplio espectro, como ocurrió en el presente caso¹². Esta entidad representa una urgencia quirúrgica donde el diagnóstico oportuno y un abordaje holístico son determinantes para el pronóstico¹³.

Debido a la presentación poco común del caso, el abordaje diagnóstico inicial se centró en descartar causas más frecuentes, como la mastitis puerperal complicada, el absceso subcutáneo, la celulitis severa, el hematoma infectado y las micosis profundas. La Tabla 1 resume los diagnósticos diferenciales considerados y los criterios clínicos y paraclínicos que permitieron descartarlos en el caso presentado.

El presente caso tiene un valor clínico y académico importante por varias razones. En primer lugar, el agente etiológico (*Streptococcus pneumoniae*) es inusual como causa de mastitis y aún más raro como etiología de una fascitis necrotizante mamaria¹. En la literatura internacional se han documentado escasos casos de mastitis neumocócica. Ujita et al¹⁴, reportaron seis casos entre 1995 y 2021. Posteriormente, Cascajero et al¹⁵, identificaron siete casos asociados a la lactancia y uno no lactacional. Ninguno presentó el nivel de severidad ni la complejidad quirúrgica que implicó el presente caso. Esta singularidad convierte al reporte en una contribución valiosa a la literatura médica, particularmente en contextos donde el diagnóstico etiológico puede verse demorado por la presentación clínica atípica. Las características de los casos publicados se resumen de forma comparativa en la tabla 2.

Aunque se han descrito infecciones invasivas por *Streptococcus pneumoniae*, su papel en infecciones mamarias no es usual. En Corea, se reportó un caso de fascitis necrotizante en extremidad inferior por *Streptococcus pneumoniae*, con desenlace fatal (16), lo cual respalda la capacidad del patógeno para invadir tejidos blandos y generar cuadros clínicos fulminantes, aún en sitios poco habituales.

De acuerdo con García-Lechuz et al.¹⁷, las infecciones cutáneas por *Streptococcus pneumoniae* suelen ocurrir en pacientes inmunosuprimidos. En contraste, la paciente del presente reporte era una mujer joven, inmunocompetente, sin comorbilidades ni factores de riesgo conocidos. Este patrón también ha sido observado en otros casos lactacionales descritos en la literatura (tabla 2). Esta circunstancia pone de manifiesto que, además del estado inmunológico del huésped, la evolución clínica puede estar fuertemente influenciada por la virulencia del patógeno y características individuales del paciente¹⁸. Se considera que un posible punto de entrada del microorganismo habría sido un microtrauma mucocutáneo asociado a la lactancia, lo cual podría haber facilitado la translocación y posterior diseminación de una colonización nasofaríngea atípica.

La evolución clínica de la paciente del presente caso fue inusualmente rápida y agresiva. Desde los primeros síntomas, la paciente progresó a inestabilidad hemodinámica, compromiso sistémico y necrosis mamaria extensa. Esta severidad contrasta de manera significativa con la descripción de la mayoría de los casos de mastitis por *Streptococcus pneumoniae* existentes, que tuvieron un curso clínico no complicado y resolución con tratamiento antibiótico. La mayoría de los casos reportados en la literatura refieren una evolución clínica favorable con manejo antibiótico convencional. Appalaraju et al.¹⁹, describen resolución tras antibióticos y drenaje; Kraggsbjerg et al.²⁰, Miedzybrodzki y Miller²¹, y Hald y Schønheyder²² reportaron recuperaciones sin complicaciones en pocos días. Incluso en un caso con shock séptico, Ujita et al.¹⁴, documentaron una mejoría significativa solo con tratamiento antibiótico.

En el presente caso, la necrosis alcanzó múltiples planos anatómicos, incluyendo piel, tejido celular subcutáneo, fascia y músculo serrato, con exposición de estructuras profundas y un defecto residual de 15 × 20–22 cm. Hasta donde se ha documentado, no existen reportes con un grado de afectación

tisular comparable. En contraste, Cascajero et al.¹⁹ reportaron tres casos de mastitis neumocócica lactacional que evolucionaron favorablemente con manejo médico, sin requerir mastectomía ni procedimientos reconstructivos.

En la mayoría de los casos publicados, el tratamiento antibiótico se realizó con betalactámicos convencionales, con evolución clínica favorable. Kraggsbjerg et al.²⁰, Hald y Schønheyder²² y Miedzybrodzki y Miller²¹ reportaron resolución sin complicaciones mediante esquemas con penicilinas o cefalosporinas de primera generación. Solo Appalaraju et al.¹⁹, describieron un caso con aislamiento resistente a penicilina que requirió escalamiento a linezolid. En contraste, el presente caso presentó una evolución clínica tórpida que obligó a escalar el tratamiento antibiótico hasta ceftarolina y vancomicina, antes de lograr el control infeccioso. Aunque se realizó un antibiograma, no fue posible recuperar el resultado en los documentos disponibles. Según lo registrado en la historia clínica, el cambio terapéutico se fundamentó en la falta de mejoría clínica, sin que se reportaran hallazgos microbiológicos que evidenciaran resistencia. Esta evolución más severa podría estar relacionada con una mayor carga bacteriana, una respuesta inflamatoria intensa desde fases tempranas o una progresión rápida del compromiso tisular, lo que habría limitado la efectividad de los esquemas antibióticos convencionales.

La fuente más probable de infección, concordante con la literatura, fue la flora nasofaríngea del lactante. Según Miedzybrodzki y Miller²¹, la transmisión más probable fue desde el lactante durante la lactancia. Según Wüst, et al.²³, y Kraggsbjerg, et al.²⁰, sus reportes documentaron la coincidencia de serotipos de *Streptococcus pneumoniae* entre la mama y la nasofaringe del lactante. Según Skalidis, et al.²⁴, es altamente probable que la madre se infectara del bebé. Según Ujita, et al.¹⁴, la infección presumiblemente se estableció a partir de la nasofaringe del niño a través de la lactancia, incluso si el niño estaba asintomático. Aunque en este caso no se realizaron

Tabla 1. Diagnósticos diferenciales y razones de exclusión.

Diagnóstico diferencial	Sospecha clínica inicial	Criterios de exclusión en el caso presentado
Mastitis puerperal complicada	Fiebre, mastalgia, eritema e induración de la mama.	Evolución fulminante con necrosis tisular extensa, signos sistémicos graves y hallazgos intraoperatorios compatibles con fascitis necrotizante.
Absceso subcutáneo	Tumoración dolorosa localizada, calor, rubor y posible fluctuación.	La ecografía inicial no evidenció colecciones y la exploración quirúrgica mostró compromiso fascial y muscular sin cavidad purulenta definida.
Celulitis severa	Eritema, edema, dolor y fiebre; generalmente superficial.	El compromiso profundo de la fascia, la necrosis muscular y la necesidad de múltiples desbridamientos excluyen una celulitis simple.
Hematoma infectado	Hallazgo de hematoma dérmico en TC y signos inflamatorios locales.	Ausencia de antecedente traumático; evolución destructiva y cultivos positivos para <i>S. pneumoniae</i> descartan esta etiología.
Micosis profunda	Lesiones necróticas o ulceradas de evolución subaguda, escasa respuesta antibiótica.	Curso clínico agudo, respuesta favorable al manejo antibacteriano, y cultivos negativos para hongos en tejido y secreciones.

Fuente: Elaboración propia adaptado de ^{2, 6, 8, 10, 17, 21}.

S. pneumoniae: *Streptococcus pneumoniae*; TC: Tomografía computada.

Tabla 2. Comparación de casos publicados de mastitis asociada a *Streptococcus pneumoniae* en mujeres lactantes.

Autor / Año	País	Edad (años)	Estado inmune	Localización	Tratamiento	Curso clínico	Edad del hijo	Condición del hijo	Vacuna del hijo	Cultivo de leche	Cultivo del hijo
Wüst, 1995 ²³	Suiza	38	Inmunocompetente	Cuadrantes superiores e inferiores izquierdos	Flucloxacilina	No complicado	9 meses	Rinitis	No reportado	<i>S. pneumoniae</i> 6B	<i>S. pneumoniae</i> 6B
Kragsbjerg, 1995 ²⁰	Suecia	36	Inmunocompetente	Cuadrante medial inferior izquierdo	Cloxacilina → bencilpenicilina → fenoximetilpenicilina	No complicado	4 meses	Infección respiratoria leve	No reportado	<i>S. pneumoniae</i> (no tipificado)	<i>S. pneumoniae</i>
Appalaraju, 2011 ¹⁹	India	26	Inmunocompetente	Cuadrante inferior izquierdo	Amoxicilina / clavulanato → linezolid	Absceso mamario	No reportado	No reportado	No reportado	<i>S. pneumoniae</i> (no tipificado)	No realizado
Miedzybrodzki, 2013 ²¹	Canadá	35	Inmunocompetente	Cuadrante lateral inferior derecho	Vancomicina y cefazolina → cefadroxilo	No complicado	8 meses	Asintomático	PCV-7	<i>S. pneumoniae</i> 19A	No realizado
Hald, 2018 ²²	Dinamarca	29	Inmunocompetente	Zona medial derecha	Dicloxacilina → bencilpenicilina → fenoximetilpenicilina	No complicado	3 meses	Asintomático	No reportado	<i>S. pneumoniae</i> (no tipificado)	<i>S. pneumoniae</i> 19F
Skalid, 2019 ²⁴	Grecia	37	Inmunocompetente	Izquierda	Cefador	No complicado	6 meses	Asintomático	PCV-13	<i>S. pneumoniae</i> 11	No realizado
Ujita, 2021 ¹⁴	Japón	Finales de los 20	Inmunocompetente	Zona medial izquierda	Ampicilina / sulbactam → penicilina G → amoxicilina	No complicado	15 meses	Asintomático	PCV-13	No realizado	No realizado
Cascajero et, 2025 (Caso 1) ¹⁵	España	29	Inmunocompetente	No reportada	Levofloxacino	No complicado	No reportado	No reportado	No reportado	<i>S. pneumoniae</i> (no tipificado), <i>S. epidermidis</i>	No realizado
Cascajero et, 2025 (Caso 2) ¹⁵	España	38	Inmunocompetente	No reportada	Amoxicilina / clavulánico	No complicado	No reportado	No reportado	No reportado	<i>S. pneumoniae</i> (no tipificado)	No realizado
Cascajero et, 2025 (Caso 3) ¹⁵	España	30	Inmunocompetente	No reportada	Amoxicilina / clavulánico	No complicado	No reportado	No reportado	No reportado	<i>S. pneumoniae</i> (no tipificado)	No realizado
Nuestro caso, 2025	Colombia	28	Inmunocompetente	Cuadrante superior externo derecho, con extensión a fascia y músculo	Clindamicina + gentamicina → cefepime + vancomicina → ceftriaxona → ceftarolina → vancomicina	Fascitis necrotizante grado III con compromiso muscular, múltiples cirugías, ingreso a UCI y reconstrucción	6 meses	Infección respiratoria leve	PCV-13	<i>S. pneumoniae</i> (no tipificado)	No realizado

Las flechas (→) indican cambios o escalonamientos terapéuticos; PCV-13: vacuna neumocócica conjugada tridecaavalente; PCV-7: vacuna neumocócica conjugada heptavalente; *S. epidermidis*: *Staphylococcus epidermidis*; *S. pneumoniae*: *Streptococcus pneumoniae*; UCI: Unidad de Cuidados Intensivos; VAC: terapia de presión negativa (Vacuum-Assisted Closure). Fuente: Elaboración propia adaptado de 14, 15, 19, 20-4

cultivos al lactante para confirmarlo, esta vía de transmisión es coherente con los antecedentes de síntomas respiratorios autolimitados en el bebé y con la experiencia reportada. No obstante, según Cascajero, et al¹⁵, no se puede descartar un origen hematógeno en algunos casos.

Como conclusión, la revisión bibliográfica identificó 10 casos de mastitis por *Streptococcus pneumoniae* en mujeres lactantes inmunocompetentes reportados entre 1995 y 2025. En todos ellos, la evolución fue favorable con tratamiento médico, sin necesidad de intervenciones quirúrgicas mayores ni ingreso a cuidados intensivos. El caso aquí descrito difiere considerablemente, dado el compromiso extenso de piel, fascia y músculo, el deterioro clínico rápido y la necesidad de múltiples procedimientos quirúrgicos, soporte intensivo y reconstrucción mamaria. Este contraste pone en evidencia una presentación infrecuente y agresiva de un patógeno habitual en una localización poco común.

Ante cuadros inflamatorios mamarios de evolución rápida y atípica, es importante considerar etiologías menos frecuentes y actuar de forma oportuna con un enfoque multidisciplinario. Para la práctica clínica, este caso plantea la necesidad de observar con atención las señales de alarma en pacientes

sin factores de riesgo evidentes. En el ámbito investigativo, se abre la posibilidad de explorar características del patógeno o del huésped que puedan explicar estos desenlaces más graves. Este sería el primer caso documentado en América Latina y en Colombia con estas características clínicas y quirúrgicas, así como el primero a nivel mundial que alcanza tal grado de severidad, lo que representa un aporte significativo al conocimiento de las manifestaciones extrapulmonares poco frecuentes de este patógeno.

Consideraciones éticas

Este protocolo fue evaluado y aprobado por el Comité de Ética e Investigación del Hospital Departamental San Antonio ESE de Roldanillo. Se obtuvo consentimiento informado por escrito para la publicación del caso y de las imágenes. El estudio fue clasificado como investigación sin riesgo, conforme a la Resolución 8430 de 1993 del Ministerio de Salud de Colombia, al tratarse de una síntesis documental sobre información previamente publicada.

Protección de personas y animales. Los autores declaran que para esta investigación no se han realizado experimentos en seres humanos ni en animales.

Protección de población vulnerable. Los autores declaran que en esta investigación no se ha incluido a población vulnerable ni se han realizado intervenciones que afecten a menores de edad, mujeres embarazadas, personas con discapacidad o cualquier otro grupo en situación de vulnerabilidad.

Confidencialidad. Los autores declaran que han seguido los protocolos de su centro de trabajo sobre la publicación de datos de pacientes.

Privacidad. Los autores declaran que en este artículo no aparecen datos que permitan la identificación de los pacientes.

Financiación. Fuentes de financiación propias.

Conflictos de interés. Los autores declaran no tener ningún conflicto de interés.

Agradecimientos. Los autores expresan su agradecimiento a la gerencia y a la coordinación médica del Hospital Departamental San Antonio ESE de Roldanillo.

Contribución de los autores. Todos los autores contribuyeron, leyeron y aprobaron la versión final del manuscrito enviado.

Referencias

- Narciso AR, Dookie R, Nannapaneni P, Normark S, Henriques-Normark B. *Streptococcus pneumoniae* epidemiology, pathogenesis and control. *Nat Rev Microbiol*. 2025 Apr 6;23(4):256–71. Available from: <http://dx.doi.org/10.1038/s41579-024-01116-z>
- Pérez de Madrid S, Rodrigo AM, Tena D. Skin and soft tissue infection caused by *Streptococcus pneumoniae*: report of 15 cases. *Revista Española de Quimioterapia*. 2021 Nov 24;34(6):655–9. Available from: <http://dx.doi.org/10.37201/req/060.2021>
- Gámez G, Rojas JP, Cardona S, Castillo JD, Palacio MA, Mejía LF, et al. Nasopharyngeal Colonization, Associated Factors and Antimicrobial Resistance of *Streptococcus pneumoniae* among Children under 5 Years of Age in the Southwestern Colombia. 2020.
- Wilson E, Woodd SL, Benova L. Incidence of and Risk Factors for Lactational Mastitis: A Systematic Review. *Journal of Human Lactation*. 2020 Nov 14;36(4):673–86. Available from: <http://dx.doi.org/10.1177/0890334420907898>
- Louis-Jacques AF, Berwick M, Mitchell KB. Risk Factors, Symptoms, and Treatment of Lactational Mastitis. *JAMA*. 2023 Feb 21;329(7):588. Available from: <http://dx.doi.org/10.1001/jama.2023.0004>
- Kvist LJ, Larsson B, Hall-Lord M, Steen A, Schalén C. The role of bacteria in lactational mastitis and some considerations of the use of antibiotic treatment. *Int Breastfeed J*. 2008;3(1):6. Available from: <http://dx.doi.org/10.1186/1746-4358-3-6>
- Gillen J, Verrico E, McIntosh V, Sussman B, Abramson D, Tzeng J. Case of necrotizing infection of the breast and brief review of literature. *Breast J*. 2020 May 12;26(5):1019–21. Available from: <http://dx.doi.org/10.1111/tbj.13799>
- Omranipour R, Vasigh M. Mastitis, Breast Abscess, and Granulomatous Mastitis. In 2020. p. 53–61. Available from: http://dx.doi.org/10.1007/978-3-030-41596-9_7
- Yilmaz KB, Saydam M, Akinci M, Akkoca M, Arikok AT, Guler S, et al. Primary necrotizing fasciitis of the breast. Case series with 5 patients. *The Journal of Infection in Developing Countries*. 2022 May 30;16(05):902–8. Available from: <http://dx.doi.org/10.3855/jidc.14914>
- Akgül GG, Güler S, Akyüz S, Bayram D, Bahçecioğlu İB, Turan M, et al. Rare Breast Emergency: A Case of Necrotizing Fasciitis of the Breast in a Lactating Patient. *Eur J Breast Health*. 2024 Sep 26;309–12. Available from: <http://dx.doi.org/10.4274/ejbh.galenos.2024.2024-5-10>
- Singh A, Ahmed K, Aydin A, Khan MS, Dasgupta P. Fournier's gangrene. A clinical review. *Archivio Italiano di Urologia e Andrologia*. 2016 Oct 5;88(3):157.
- Chernyadyev SA, Ufimtseva MA, Vishnevskaya IF, Bochkarev YM, Ushakov AA, Beresneva TA, et al. Fournier's Gangrene: Literature Review and Clinical Cases. *Urol Int*. 2018;101(1):91–7.
- Stevens DL, Bryant AE. Necrotizing Soft-Tissue Infections. *New England Journal of Medicine*. 2017 Dec 7;377(23):2253–65.
- Ujita A, Ryu H, Kobayashi H, Kato M. Pneumococcal lactational mastitis in a healthy woman. *BMJ Case Rep*. 2022 Nov 29;15(11):e250277. Available from: <http://dx.doi.org/10.1136/bcr-2022-250277>
- Cascajero M, Tena D. Mastitis por *Streptococcus pneumoniae*: presentación de 3 casos y revisión de la literatura. *Revista Española de Quimioterapia*. 2025 Mar 3;38(2):136–8. Available from: <http://dx.doi.org/10.37201/req/105.2024>
- Park SY, Park SY, Moon S youn, Son JS, Lee MS. Fatal Necrotizing Fasciitis Due to *Streptococcus pneumoniae*: A Case Report. *J Korean Med Sci*. 2011;26(1):131. Available from: <http://dx.doi.org/10.3346/jkms.2011.26.1.131>
- García-Lechuz JM, Cuevas O, Castellares C, Pérez-Fernández C, Cercenado E, Bouza E. *Streptococcus pneumoniae* skin and soft tissue infections: characterization of causative strains and clinical illness. *European Journal of Clinical Microbiology & Infectious Diseases*. 2007 Apr 20;26(4):247–53. Available from: <http://dx.doi.org/10.1007/s10096-007-0283-7>
- Wong CH, Chang HC, Pasupathy S, Khin LW, Tan JL, Low CO. Necrotizing fasciitis: clinical presentation, microbiology, and determinants of mortality. *J Bone Joint Surg Am*. 2003 Aug;85(8):1454–60.
- Appalaraju B, Mathews A, Bhaskaran A, Arunachalam P. Breast abscess caused by penicillin resistant *Pneumococci*. *J Family Community Med*. 2011;18(2):85.
- Kragstbjerg P, Norén T, Söderquist B. Deep soft-tissue infections caused by *Streptococcus pneumoniae*. *European Journal of Clinical Microbiology & Infectious Diseases*. 1995 Nov;14(11):1002–4. Available from: <http://dx.doi.org/10.1007/bf01691383>
- Miedzybrodzki B, Miller M. A lactating woman presenting with puerperal pneumococcal mastitis: a case report. *J Med Case Rep*. 2013 Dec 25;7(1):114. Available from: <http://dx.doi.org/10.1186/1752-1947-7-114>
- Hald SV, Schønheyder HC. *Streptococcus pneumoniae* as a cause of lactational mastitis: a case report. *Clin Case Rep*. 2018 May 25;6(5):917–9. Available from: <http://dx.doi.org/10.1002/ccr3.1488>
- Wüst J, Rutsch M, Stocker S. *Streptococcus pneumoniae* as an agent of mastitis. *European Journal of Clinical Microbiology & Infectious Diseases*. 1995 Feb;14(2):156–7. Available from: <http://dx.doi.org/10.1007/bf02111883>
- Skalidis T, Stamnidi A, Syriopoulou V, Kontopoulos G, Legakis N. Pneumococcal puerperal mastitis in a lactating mother. *Access Microbiol*. 2019 Aug 1;1(6). Available from: <http://dx.doi.org/10.1099/acmi.0.000020>