

# Vasculitis del sistema nervioso central asociada a meningitis por *Streptococcus pneumoniae*. A propósito de dos casos

Michael Ariza-Varón<sup>1\*</sup>, Álvaro Daniel Pinto-Rodríguez<sup>2</sup>, Valeria Díaz-Pardo<sup>3</sup>, Nicole Pinzón-Nariño<sup>4</sup>, Laura Oviedo-Naranjo<sup>5</sup>

## Resumen

Las enfermedades cerebrovasculares son complicaciones inusuales en las infecciones del sistema nervioso central y aún más infrecuentes en meningitis bacteriana aguda por *Streptococcus pneumoniae*. Presentamos dos casos con esta inusual asociación. El primero, una mujer de 42 años con antecedente de craneotomía, ingresó con estupor y anisocoria; se confirmó meningoencefalitis neumocócica complicada con trombosis venosa cerebral, ventriculitis y múltiples lesiones isquémicas. Recibió ceftriaxona y anticoagulación, pero falleció tras 52 días. El segundo, un hombre de 57 años previamente sano, ingresó en coma profundo con signos de sepsis; se diagnosticó meningoencefalitis por *Streptococcus pneumoniae* con lesiones necrohemorrágicas y vasculitis cerebral. Fue tratado con ceftriaxona, pero presentó deterioro progresivo y murió tras manejo paliativo. Ambos casos muestran que la infección neumocócica puede desencadenar vasculitis del sistema nervioso central, generando infartos y hemorragias con desenlace fatal, incluso con manejo intensivo adecuado. Esta complicación debe considerarse en el pronóstico de estas infecciones graves.

**Palabras clave:** Meningitis Neumocócica; Accidente Cerebrovascular; Vasculitis del Sistema Nervioso Central; Informes de Casos.

## Central nervous system vasculitis associated with *Streptococcus pneumoniae* meningitis. Reports of two cases

### Abstract

Stroke is a rare but serious complication of central nervous system (CNS) infections, particularly in the setting of acute bacterial meningitis caused by *Streptococcus pneumoniae*. Herein, we report two such cases. A 42-year-old woman with a history of traumatic craniotomy presented with stupor and anisocoria. She was diagnosed with pneumococcal meningoencephalitis complicated by cerebral venous thrombosis, ventriculitis, and multiple ischemic lesions. She was treated with ceftriaxone and anticoagulation but died after 52 days of inpatient care. A 57-year-old previously healthy man presented in a comatose state with signs of sepsis. He was diagnosed with pneumococcal meningoencephalitis, associated with necrohemorrhagic lesions and cerebral vasculitis. He received ceftriaxone; however, he rapidly deteriorated and died under palliative care. These cases highlight that despite aggressive treatment, CNS infection due to *Streptococcus pneumoniae* can lead to CNS vasculitis, brain ischemia, and hemorrhage. These complications may indicate a poor prognosis.

**Keywords:** Meningitis Pneumococcal; Stroke; Vasculitis Central Nervous System; Case Reports

## Introducción

Las enfermedades cerebrovasculares se han asociado con algunas infecciones del sistema nervioso central (SNC), especialmente virales, bacterianas crónicas o micóticas. Sin embargo, no son una complicación frecuente en la meningitis bacteriana aguda (MBA)<sup>1</sup>. Su aparición puede ser un predictor de mayor mortalidad y discapacidad en los pacientes que las padecen<sup>1,2</sup>. Presentamos el caso de dos pacientes con

MBA por *Streptococcus pneumoniae* con evidencia de ventriculitis y vasculitis asociadas con desenlaces fatales a pesar de un tratamiento antibiótico adecuado.

### Descripción de los casos

**Caso 1:** Femenina de 42 años, con antecedente de craneotomía parietal derecha por trauma craneoencefálico hace dos décadas y obesidad grado I, sin estado vacunal contra

1 Instituto del Cerebro. Hospital Universitario Mayor Méderi. Bogotá, Colombia. <https://orcid.org/0000-0002-3375-2140>  
2 Escuela de Medicina y Ciencias de la Salud. Universidad del Rosario. Bogotá, Colombia. <https://orcid.org/0000-0002-8851-2590>  
3 Escuela de Medicina y Ciencias de la Salud. Universidad del Rosario. Bogotá, Colombia. <https://orcid.org/0009-0009-5732-3963>  
4 Escuela de Medicina y Ciencias de la Salud. Universidad del Rosario. Bogotá, Colombia. <https://orcid.org/0000-0001-5439-3514>  
5 Instituto del Cerebro. Hospital Universitario Mayor Méderi. Bogotá, Colombia. <https://orcid.org/0000-0001-9120-6589>

\* Autor para correspondencia:  
Correo electrónico: [maarizav@unal.edu.co](mailto:maarizav@unal.edu.co)

Recibido: 11/06/2025; Aceptado: 21/08/2025

Cómo citar este artículo: M. Ariza-Varón, et al. Vasculitis del sistema nervioso central asociada a meningitis por *Streptococcus pneumoniae*. A propósito de dos casos. *Infectio* 2025; 29(4): 265-268

neumococo conocido. Fue encontrada en casa en estado de estupor, con emesis y relajación de esfínteres. Al ingreso presentaba taquicardia (FC 113 x minuto) y febrícula (38 °C). Al examen neurológico tenía Glasgow 7/15 (O1, V2, M4), comatosa, con mínima respuesta y anisocoria (pupila derecha 5 mm, izquierda 2 mm), sin otra focalización evidente. La tomografía axial computarizada (TAC) de cráneo inicial mostró cambios posquirúrgicos, sin lesiones agudas. Paraclínicos: leucocitosis, trombocitopenia, trastorno moderado de oxigenación e hipocalcemia. El perfil toxicológico fue negativo. La prueba para VIH fue negativa. TAC pulmonar: derrame pleural bilateral y consolidaciones bibasales. El Film Array del panel de sepsis fue positivo para *Streptococcus pneumoniae* y los hemocultivos positivos para el mismo germen con patrón silvestre por antibiograma. Se inició manejo dirigido con ceftriaxona. Ecocardiograma transtorácico sin endocarditis. Videotelemedicina de 12 horas: lentificación de fondo sin descargas anormales. La punción lumbar confirmó meningoencefalitis por *Streptococcus pneumoniae* por FilmArray® (Leucocitos: 830, neutrófilos: 97.5%, proteínas: 254 mg/dL, glucosa: 4 mg/dL), sin embargo, el cultivo de LCR fue negativo, al igual que el resto de estudios infecciosos.

A pesar del antibiótico dirigido, la paciente persistía febril, taquicárdica y con alteración del sensorio. El líquido cefalorraquídeo (LCR) persistía inflamatorio. Se realizó resonancia magnética (RMN) que mostró realce meníngeo, ventriculitis, herniación subfalcina derecha y trombosis del seno venoso transversal hasta el bulbo yugular derecho (Figura 1a). Se inició anticoagulación con heparinas de bajo peso molecular y se extendió la antibioticoterapia.

Tras 15 días sin mejoría, se hizo TAC de control que mostró lesiones isquémicas bilaterales, de probable origen vasculítico. La RMN cerebral evidenció alteración de la sustancia blanca subcortical y periventricular (Figura 1b), múltiples focos de realce anular supratentoriales compatibles con leucoencefalopatía y cerebritis difusa (Figura 1c), además de residuos de hemosiderina subcortical (Figura 1d). Ante el cuadro de meningoencefalitis neumocócica con vasculitis del SNC, ventriculitis y trombosis séptica, se decidió completar 6 semanas de antibioticoterapia. Sin embargo, no presentó mejoría tras finalizar manejo pautado, por lo que se determinó techo terapéutico en conjunto con cuidado paliativo. La paciente falleció 52 días después del ingreso secundario a falla ventilatoria atribuida a compromiso severo irreversible en sistema nervioso central por su cuadro infeccioso, un episodio de fibrilación auricular y una traqueítis bacteriana por *Klebsiella pneumoniae* KPC tratada con Meropenem y Tigeciclina sin éxito.

**Caso 2:** Masculino de 57 años, sin antecedentes conocidos, sin estado vacunal contra neumococo previo. Es remitido tras ser encontrado en casa con alteración del estado de conciencia. Al examen físico presentaba fiebre, equimosis en brazo derecho y región lumbar, Glasgow 3/15, pupilas midriáticas no reactivas y respiración agónica. Requiere soporte vasopre-

sor, ventilación mecánica e ingreso a UCI. Paraclínicos iniciales: leucocitosis con neutrofilia, uroanálisis y radiografía de tórax normales. TAC de cráneo mostró leucoencefalopatía microangiopática. TAC de columna cervical normal. TAC de tórax reveló fractura de arcos costales derechos 10 y 11.

Por el compromiso clínico y neurológico se sospechó MBA, iniciando manejo empírico con ceftriaxona, vancomicina y corticoide. La punción lumbar evidenció parámetros compatibles (leucocitos: 560, neutrófilos: 91%, proteínas: 541 mg/dL, glucosa: <4 mg/dL). El FilmArray® en LCR confirmó *Streptococcus pneumoniae*. Se descartaron otras infecciones por estudios del LCR. Serologías para VIH y sífilis fueron negativas. Electroencefalograma: encefalopatía moderada sin actividad epileptiforme. TAC de tórax mostró consolidación en lóbulo inferior derecho.

La RMN cerebral evidenció lesiones necrohemorrágicas con ventriculitis concomitante (Figuras 1e–1h). Por lesión renal aguda y confirmación microbiológica se suspendió vancomicina, continuando con ceftriaxona por 14 días. Los estudios para *Mycobacterium tuberculosis* fueron negativos.

El paciente fue diagnosticado con meningoencefalitis por *Streptococcus pneumoniae*, asociada a ventriculitis y probable vasculitis secundaria. Durante la hospitalización persistió sin mejoría neurológica, considerándose no candidato a reanimación en caso de paro cardíaco. Finalizado el esquema antibiótico, se realizó extubación paliativa. Dos semanas después del ingreso, el paciente presentó paro cardiorrespiratorio y falleció.

## Discusión

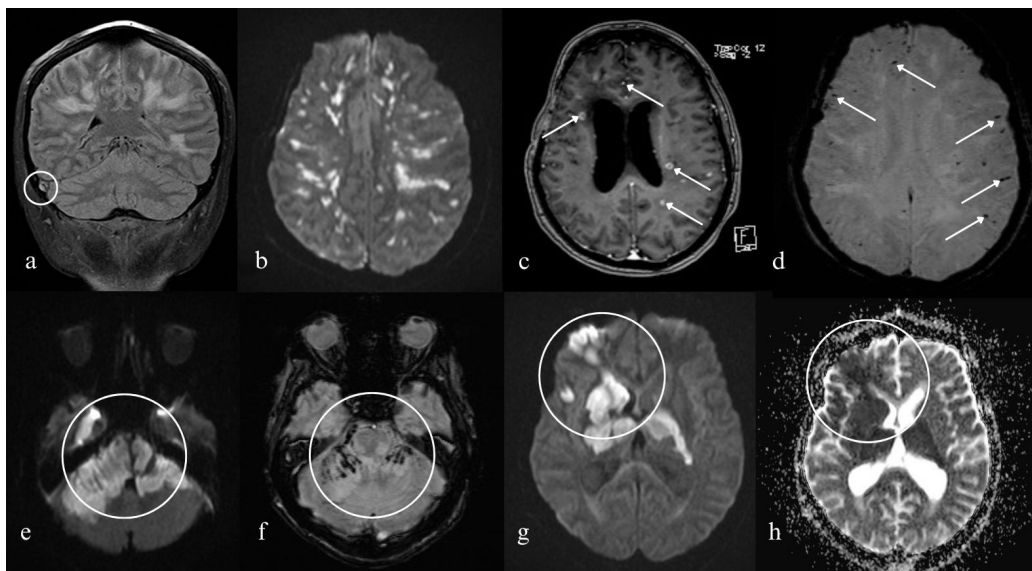
### **Infartos e infecciones del sistema nervioso central**

Diversas infecciones del SNC están implicadas en el desarrollo de complicaciones cerebrovasculares, incluyendo infartos cerebrales. Las principales son la tuberculosis meningea, la neurosífilis y la aspergilosis invasiva. Con menor frecuencia se encuentran el herpes zóster y la MBA<sup>1</sup>. También deben considerarse otras infecciones según el contexto epidemiológico, como la neuroborreliosis, aneurismas micóticos y neurocisticercosis<sup>1,2</sup>. Cada una tiene mecanismos fisiopatológicos y presentaciones clínicas diversas, lo que complica su diagnóstico en el contexto agudo<sup>2</sup>.

El diagnóstico etiológico requiere neuroimágenes, exámenes de laboratorio, serologías y biopsias del tejido afectado. Sin embargo, incluso con estos recursos, el diagnóstico definitivo no siempre es posible. El tratamiento antimicrobiano dirigido es esencial para mejorar el pronóstico. El manejo de la presión intracraneal y la inmunomodulación con corticoides ha sido propuesto, aunque los estudios sobre estas intervenciones son limitados y los resultados, controversiales<sup>1,2</sup>.

### **Meningitis bacteriana aguda**

La MBA es una enfermedad inflamatoria de las leptomeninges que continúa siendo un problema de salud pública. Los



**Figura 1. Neuroimágenes** a) RMN cerebral en secuencia FLAIR en la que se observa trombosis del seno transverso derecho (círculo) con herniación subfalcina y compromiso subcortical bilateral asimétrico. b) RMN potenciada en difusión con evidencia de múltiples lesiones en sustancia blanca compatibles con infartos cerebrales. c) RMN cerebral T1 contrastada con múltiples focos de realce anular supratentoriales sugestivos de leucoencefalopatía con focos de cerebritis difusa (flechas). d) RMN con secuencia de susceptibilidad magnética evidenciando focos de residuos de hemosiderina subcortical supratentorial sugestivos de componente hemorrágico (flechas). e) RMN potenciada en difusión que evidencia extensa restricción que compromete tallo cerebral y cerebelo de manera bilateral asimétrica, compatible con evento isquémico agudo (círculo). f) RMN potenciada en secuencia de susceptibilidad con presencia de residuos de hemosiderina, sugestivo de extensa encefalopatía necrohemorrágica aguda (círculo). g) RMN potenciada en difusión con evidencia de restricción que compromete corteza frontal derecha y núcleos basales bilaterales (círculo). h) RMN potenciada con el coeficiente de difusión aparente (ADC) confirmando restricción a la difusión (círculo). Abreviaciones: FLAIR, Fluid-Attenuated Inversion Recovery; RMN, Resonancia magnética nuclear.

agentes más comunes son *Streptococcus pneumoniae*, *Neisseria meningitidis* y *Haemophilus influenzae*, siendo el *Streptococcus pneumoniae* el principal<sup>3</sup>.

Este patógeno suele colonizar el tracto respiratorio, disemina por el torrente sanguíneo y se adhiere al endotelio por medio de proteínas de superficie (proteína de superficie C y neuraminidasa A). Una vez adherido, libera factores de virulencia (neumolisina y dióxido de hidrógeno) que comprometen la barrera hematoencefálica, facilitando su entrada al SNC. En el espacio leptomeníngeo, el patógeno se replica eficazmente, induciendo una respuesta inmunológica con producción de factores quimiotácticos (C5a) que atraen leucocitos. Estos, intentando controlar la infección, secretan sustancias oxidantes y enzimas que afectan las células del huésped<sup>3</sup>.

El 70-80% de los pacientes con MBA presentan cefalea, rigidez nuca, fiebre y alteración del estado de conciencia. También pueden presentar convulsiones o déficits neurológicos focales como afasia y hemiparesia. El análisis del LCR se altera en el 96% de los casos, siendo crucial para la confirmación diagnóstica. La identificación temprana y el tratamiento oportuno son esenciales para mejorar los desenlaces<sup>3</sup>.

La MBA por *Streptococcus pneumoniae* es una enfermedad inmunoprevenible. El Center for Disease Control de los Estados Unidos recomienda vacunar a todos los adultos mayores

de 50 años con vacunas conjugadas (PCV15 en Colombia), seguido de un refuerzo de vacuna polisacárida (PSPV23) a las 8 semanas en poblaciones especiales, o al año en la población general<sup>4</sup>. Si bien desconocemos el estado vacunal de nuestros pacientes, es de rescatar que estas medidas tienen el potencial de disminuir la incidencia de desenlaces fatales como los descritos.

#### **Meningitis bacteriana aguda e infartos cerebrales**

Las complicaciones de la MBA incluyen: enfermedad cerebrovascular (10-29%), edema cerebral (14-29%), hidrocefalia (12-16%) y hemorragia intracerebral (1-9%)<sup>5-7</sup>. En el caso de *Streptococcus pneumoniae*, también se ha descrito vasculitis del SNC<sup>8</sup>. El infarto cerebral es una complicación que suele aparecer entre el tercer día y las dos semanas<sup>5,6</sup>. Esta complicación se asocia con una alta mortalidad (46%) y morbilidad (38-62%)<sup>5-7</sup>.

Los factores de riesgo para infarto cerebral incluyen la presencia de otitis o sinusitis, inmunocompromiso, puntuaciones bajas en la escala de coma de Glasgow, niveles bajos de leucocitos en el LCR y alta tasa de sedimentación globular<sup>7</sup>. Aunque la aparición de ictus es independiente del patógeno, la MBA por *Streptococcus pneumoniae* puede causar infartos en hasta 1/3 de los casos, una cifra superior a la observada con otras bacterias (15-25%)<sup>1</sup>.

La vasculopatía inflamatoria (vasculitis y vasoespasmo) y la activación de cascadas proinflamatorias y procoagulantes son los principales mecanismos fisiopatológicos que explican la aparición del ictus isquémico<sup>1,7</sup>. Los infartos pueden estar distribuidos en ambos hemisferios, pero suelen encontrarse en áreas cercanas al foco de infección. Esto sugiere que el ictus isquémico secundario a MBA es causado por una vasculopatía cerebral localizada en las proximidades de la infección debido a la inflamación<sup>5,7</sup>. Así, el uso de dexametasona junto con la antibioticoterapia puede reducir el riesgo de secuelas graves y muerte, mientras que su retirada temprana parece asociarse con vasculopatía cerebral retardada<sup>8</sup>.

### Comparación con otros casos publicados

Nuestros casos son compatibles con otros previamente publicados en la literatura en cuanto afectan a mujeres y hombres por igual, en un rango de edad que va desde los 50 hasta los 64 años<sup>9,10</sup>, salvo por un caso reportado de una paciente de 23 años<sup>11</sup>. Los casos citados se presentaron como síndromes de alteración del estado de conciencia asociados a fiebre, sin excluir otras posibles manifestaciones como otalgia<sup>10</sup>, crisis epilépticas y émesis<sup>11</sup>, con variabilidad en cuanto a la presencia de signos de irritación meníngea.

En los casos analizados, los estudios diagnósticos reportan análisis de LCR con pleocitosis neutrofilica, hipoglucorraquia e hiperproteorraquia con tinciones de Gram, PCR o cultivos positivos para *Streptococcus pneumoniae*. Las neuroimágenes eran sugestivas de vasculitis cerebral de origen infeccioso, afectando territorios arteriales diversos. Se evidencia homogeneidad en cuanto al manejo con antibioticoterapia dirigida con gluco péptido, cefalosporinas de tercera generación y/o corticoide. Si bien los desenlaces fueron variados tanto en nuestros pacientes como en los reportados en la literatura, se reconoce la alta morbimortalidad de esta condición<sup>5,9-11</sup>.

Como conclusión, la MBA es una infección del SNC que puede generar una morbimortalidad importante en los pacientes que la padecen. La aparición de complicaciones adicionales genera un pronóstico más sombrío y una elevación en la tasa de mortalidad. La presencia de fenómenos vasculares (hemorragias, infartos o trombosis de senos venosos) son eventos que se deben sospechar en pacientes que no tienen mejoría clínica a pesar de la instauración del manejo antibiótico. El pronto reconocimiento y manejo de estas condiciones tiene el potencial de impactar favorablemente a nuestros pacientes.

### Responsabilidades éticas

**Protección de personas y animales.** Se garantiza que en este estudio no hubo intervenciones que pusieran en riesgo personas o animales dadas las características descriptivas de esta publicación.

**Protección de población vulnerable.** Se garantiza que se han protegido todos los derechos de potenciales poblaciones vulnerables. No se realizaron intervenciones directas.

**Confidencialidad.** Este protocolo ha sido aprobado por el Comité de Ética en Investigación en Seres Humanos del Hospital Universitario Mayor Méderi, en evaluación expedida el día 11 de Abril de 2025, según acta 015-2025, como un estudio sin riesgo.

**Privacidad.** La privacidad de los pacientes ha sido resguardada en todo el proceso de recolección de datos, análisis y elaboración del artículo evitando el uso de datos que puedan llevar a la identificación de los mismos.

**Financiación.** Hospital Universitario Mayor Méderi.

**Conflictos de interés.** Los autores declaran no tener ningún conflicto de interés.

**Agradecimientos.** Ninguno

**Uso de inteligencia artificial.** Se certifica que no se hizo uso de inteligencia artificial en ninguna parte del proceso de producción de este trabajo.

**Contribución de los autores.** Todos los autores (MA, VD, AP, NP, LO) participaron en la conceptualización, investigación, metodología, supervisión, visualización, escritura del borrador original y la versión final del manuscrito. Todos los autores contribuyeron, leyeron y aprobaron la versión del manuscrito enviado.

### Referencias

- Shulman JG, Cervantes-Arslanian AM. Infectious Etiologies of Stroke. *Semin Neurol*. 2019;39(4):482-94. doi: 10.1055/s-0039-1687915.
- Carod Artal FJ. Clinical management of infectious cerebral vasculitides. *Expert Rev Neurother*. 2016;16(2):205-21. doi: 10.1586/14737175.2015.1134321.
- van de Beek D, Brouwer MC, Koedel U, Wall EC. Community-acquired bacterial meningitis. *Lancet*. 2021;398(10306):1171-83. doi: 10.1016/S0140-6736(21)00883-7.
- Center for Disease Control. Pneumococcal Vaccine Recommendations 2024 [actualizado Oct 26, 2024; citado 2025 Jul 31]. Disponible en: <https://www.cdc.gov/pneumococcal/hcp/vaccine-recommendations/index.html>.
- Beuker C, Werring N, Bonberg N, Strecker JK, Schmidt-Pogoda A, Schwindt W, et al. Stroke in Patients with Bacterial Meningitis: A Cohort Study and Meta-Analysis. *Ann Neurol*. 2023;93(6):1094-105. doi: 10.1002/ana.26618.
- Bodilsen J, Dalager-Pedersen M, Schonheyder HC, Nielsen H. Stroke in community-acquired bacterial meningitis: a Danish population-based study. *Int J Infect Dis*. 2014;20:18-22. doi: 10.1016/j.ijid.2013.12.005.
- Siegel JL. Acute bacterial meningitis and stroke. *Neurol Neurochir Pol*. 2019;53(4):242-50. doi: 10.5603/PJNNS.a2019.0032.
- Boix-Palop L, Fernandez T, Pelegrin I, Obradors M, Garcia-Roulston K, Xercavins M, et al. Delayed Cerebral Vasculopathy in Pneumococcal Meningitis: Epidemiology and Clinical Outcome. A Cohort Study. *Int J Infect Dis*. 2020;97:283-9. doi: 10.1016/j.ijid.2020.06.005.
- Nomura T, Ura S, Yaguchi H, Yabe I. Reversible Centripetal Cerebral Vasculitis in Pneumococcal Meningitis. *Intern Med*. 2023;62(6):953-4. doi: 10.2169/internalmedicine.0016-22.
- Khedher A, Sma N, Slama D, Fraj N, Hachfi W, Boussarsar M. Cerebral Vasculitis Complicating Pneumococcal Meningitis. *Eur J Case Rep Intern Med*. 2018;5(5):000819. doi: 10.12890/2018\_000819.
- Khardenavis V, Kulkarni S, Deshpande A. Pneumococcal meningitis-associated bihemispherical acute vasculitic infarcts. *BMJ Case Rep*. 2017;2017. doi: 10.1136/bcr-2017-221328.